1908

Über interne Syphilisbehandlung mit Sozojodol-Hydrargyrum nebst Bemerkungen über Quecksilber-Dermatitis.

Inaugural-Dissertation

zur

Erlangung der Doctorwürde in der Medizin und Chirurgie,

welche

mit Genehmigung der hohen medizinischen Fakultät

der

Vereinigten Friedrichs-Universität

Halle-Wittenberg

Sonnabend, den 29. Februar 1908, Vormittags 10 Uhr,

öffentlich vortragen wird

Reinhold Baumgarten

approb. Arzt

aus **Uchtenhagen** (Altmark).

Halle a. S.

Hofbuchdruckerei von C. A. Kaemmerer & Co.

1908.

Gedruckt mit Genehmigung
der Medizinischen Fakultät der Universität Halle.

Referent: Prof. Dr. Schmidt.

Schwartze
z. Z. Decan.

Dass das Quecksilber in der Syphilistherapie ein hervorragendes, spezifisch wirkendes Heilmittel darstellt, darüber herrscht wohl kein Zweifel. Aber es bleibt doch immer ein starkes und unberechenbar wirkendes Gift, so dass bei jeder Quecksilberkur gewissenhafte Überwachung stattfinden muss, will man vor unliebsamen Überraschungen sicher sein.

Sehr viel hängt allerdings auch davon ab, in welcher Form und in welchem Präparate das Quecksilber dem Körper einverleibt wird.

Immer noch bewährt sich die jahrhundertlang erprobte Schmierkur. Zwar ist sie, was die Dosierung anbetrifft, sehr ungenau, da wir nicht wissen, wieviel Quecksilber vom Körper durch Haut und Lungen aufgenommen wird, zumal die Energie und Sorgfalt, mit der eingerieben wird, mit in Betracht gezogen werden muss. Aber der angestrebte Zweck der Heilung der Lues wird gewöhnlich erreicht, ohne dass man allzuoft durch unliebsame Nebenwirkungen überrascht wird. Nur ist das Schmieren selbst eine unangenehme und oft nicht angebrachte, weil verräterische Prozedur, deren Anwendung vielfach, besonders bei Patienten besserer Stände, auf Widerstand stösst. Hier sind die subkutanen Quecksilberinjektionen schon mehr am Platze; aber auch sie sind lästig und ohne Berufsstörung wohl kaum durchzuführen, zudem sind sie vom Arzte selbst vorzunehmen. Die Dosierung ist allerdings eine bequemere, so dass wenigstens bei den leicht löslichen Quecksilbersalzen bei beginnender Intoxikation eine Unterbrechung der Merkurialkur schnell die drohende Gefahr in den meisten Fällen beseitigen dürfte. Aber die Injektionen der leicht löslichen Quecksilbersalze sind recht schmerzhaft, und darum ist ihnen die subkutane Einverleibung der unlöslichen Salze, die nur ein- bis zweimal

wöchentlich vorgenommen zu werden braucht und nicht solche Schmerzen verursacht, vorzuziehen. Anderseits besteht hier die Gefahr der Intoxikation in erhöhtem Masse, denn es wird bei jeder Injektion ein Quecksilberdepot im Körper angelegt, während uns doch völlig unbekannt ist, wieviel davon täglich resorbiert wird, sodass man vor plötzlich einsetzenden heftigen Quecksilbervergiftungen niemals sicher ist. Veröffentlichte doch zum Beispiel vor einigen Monaten Bartsch[1]) vier Fälle von Quecksilbervergiftungen mit tödlichem Verlaufe nach subkutanen Injektionen von Hydrargyrum salicylicum-Vasenol (10%) respektive Kalomel-Vasenol (10%) in den gewöhnlichen therapeutischen Dosen.

Am wenigsten in Gebrauch war bisher die Methode, die Lues durch interne Medikation von Quecksilber zu heilen. Es lag dies vor allem daran, dass die üblichen Präparate zu leicht Vergiftungserscheinungen, besonders die gefürchteten profusen blutigen Durchfälle, hervorriefen. Praktisch aber wäre diese Inkorporationsmethode in vielen Fällen recht geeignet, besonders, wo äussere Verhältnisse eine Schmierkur oder Injektionsbehandlung nicht erwünscht erscheinen lassen. Deswegen bemühte man sich, in neuerer Zeit Quecksilberpräparate herzustellen, die, intern genommen, die Syphilis ebenso prompt heilen, wie dies grösstenteils bei der perkutanen und subkutanen Methode geschieht, denen aber anderseits die Gefährlichkeit der früheren internen Quecksilberpräparate fehlt. So wurden besonders in den letzten Jahren mit Mergal, einer Mischung von Tanninalbuminat und cholsaurem Quecksilberoxyd, und vor allem mit Sozojodolquecksilber Versuche angestellt, die sehr befriedigend ausfielen.

Bei der Prüfung des Wertes eines neuen Quecksilberpräparates gegen die Syphilis ist es ja theoretisch ganz interessant zu wissen, wieviel von dem Quecksilber vom Körper resorbiert wird, aber praktisch kommt es doch nur darauf an, wirkt es spezifisch, steht es den bisher bekannten

1) Dr. Wilhelm Bartsch, Breslau. Quecksilbervergiftung mit tödlichem Ausgange. Münch. Mediz. Wochenschrift. No. 43. 1907.

Mitteln zum mindesten nicht nach, bringt es in den zur Erreichung des therapeutischen Erfolges erforderlichen Mengen keine Gefahren mit sich, und wird das Allgemeinbefinden und last not least die Arbeitsfähigkeit möglichst wenig alteriert.

Um nun zu untersuchen, ob diese Forderungen auch bei der internen Luesbehandlung mit Sozojodol-Hydrargyrum zutreffen, wie es nach den bisher bekannten, wenn auch spärlichen Veröffentlichungen der Fall zu sein schien, gaben wir vom Mai 1907 ab allen den eingelieferten Patienten, die ausgesprochene Symptome von sekundärer Syphilis, also besonders Erscheinungen von Seiten der Haut und Schleimhaut darboten, statt der sonst angewandten Schmierkur dieses Präparat. Wenn irgend jemand, so waren gerade diese Patienten ausgezeichnete Testobjekte und liessen ein sicheres Urteil darüber zu, ob das intern genommene Sozojodolquecksilber überhaupt gegen die Lues wirkt, und ob die Heilung derselben ebenso prompt und zuverlässig erfolgt wie bei der perkutanen und subkutanen Kur.

Das „Sozojodol", hergestellt von der Firma H. Trommsdorff, Aachen, wird gewonnen aus der Karbolsäure, die durch Behandeln mit Schwefelsäure in der Wärme in Paraphenolsulfosäure übergeführt und dann durch ein besonderes Verfahren jodiert wird = Dijodparaphenolsulfosäure. Von den Salzen der zweibasischen Säure werden therapeutisch angewandt die drei sauren Salze: Sozojodol-Kalium, Sozojodol-Natrium, Sozojodol-Zincum, und das neutrale Sozojodol-Hydrargyrum, — das saure Salz ist zu giftig —. Die Formel des Sozojodolquecksilbers ist:

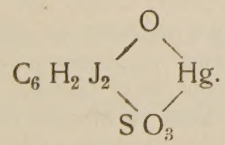

Das Präparat enthält also ausser dem Quecksilber, etwa 32%, noch etwa 41% Jod und einen Phenolsulfosäurerest, etwa 27%.

In der Praxis wird das Sozojodolquecksilber schon seit vielen Jahren in Form von Pulvern, Salben, in Lösungen bei Erkrankungen des Auges, besonders der Bindehäute, des Ohres, des Rachens, bei allen möglichen Hautaffektionen, z. B. ulcus molle, ulcus cruris, Fisteln, Ekzemen, Rhagaden und vielen anderen mit Erfolg angewandt. Gegen die Syphilis benutzte es als erster Schwimmer,[1]) und zwar in Form von subkutanen Injektionen. Er verordnete es nach folgender Formel:

Rp.
Sozojodol-Hydrargyri 0,8
commisce cum
Aquae dest. 5,0
adde
Kalii jodati 1,6
Aquae dest. . . . . ad. 10,0
M. et filtra!
D. S. Subkutanlösung.

Er liess wöchentlich eine Spritze voll = 0,08 Sozojodolquecksilber geben und erreichte mit 5—6, höchstens 11 Einspritzungen in 230 Fällen von Lues in allen Stadien vollkommene Heilung. Janovsky[2]) berichtet von 78 Fällen, bei denen Sozojodolquecksilberinjektionen schnelle Heilung der Syphilis hervorgerufen haben. Günstige Erfolge veröffentlich ferner Moïse-Eudlitz[3]) und Tausig.[4]) Fasano[5])

1) Prof. Dr. Schwimmer-Budapest: Therapeutische Erfahrungen über einzelne „Sozojodol"-Präparate, insbesondere über das Sozojodol-Hydrargyrum. Wiener klin. Wochenschrift Nr. 26, 1891.

2) Prof. Dr. Janovsky-Prag: Über Therapie der Syphilis mit „Sozojodol"-Injektionen.
Časopis Lékařu Českých 1892, Nr. 19—22.

3) Moïse Eudlitz, Docteur en Médecine de la Faculté de Paris.
Traitement Hypodermique de la Syphilis. Par les Sels Mercuriels en Général et par le Sozojodolate de Mercure en particulier.

4) Tausig, Dr. Hugo, Wien. Regiments-Chefarzt: Syphilisbehandlung mit Sozojodol-Quecksilber. Mediz. Klinik 1907, Nr. 6.

5) Prof. Dr. Fasano, Neapel: Die Sozojodolsalze und ihre Anwendung auf mediz. und chirur. Gebiete. Ärztl. Monatsschrift 1898. Heft 3.

schreibt, dass er in 15 Fällen von Lues hervorragendes gesehen hat: „ganz besonders bei den papulösen und makulösen Formen zeigten diese Injektionen eine überraschende Wirkung, weil man schon nach der 2. oder 3. Einspritzung deutlich ein Zurückgehen des Exanthems bemerkte, um es in kurzer Zeit ganz verschwinden zu sehen". „Daher ist es augenscheinlich, dass das Sozojodolquecksilber durch sich allein die Heilung herbeigeführt hat und eine Wirkung zeigte, die keineswegs geringer ist, als bei anderen Quecksilberpräparaten, wohl aber bei weitem grösser als bei manchen derselben." Schwarz[1]) versuchte es nun mit der internen Verabreichung des Sozojodolquecksilbers gegen die Lues, nachdem die Injektionen den Beweis dafür erbracht hatten, dass das Präparat überhaupt antiluetisch wirkt. Er verordnete es zusammen mit Opium nach folgenden Formeln:

I. Rp.
„Sozojodol"-Hydrargyri 0,6
Laudani puri 0,15
Extr. et pulv., liquirit. q. s.
ut f. pilul. Nr. XXXVI, consp.
D. S. dreimal täglich 2 Stück gleich nach der Mahlzeit zu nehmen.
Die Tagesdosis beträgt demnach 0,1 Sozojodolquecksilber.

II. Rp.
Sozojodol-Hydrargyri 1,0
Laudani puri 0,2
Extr. Gentian q. s.
ut f. pilul. Nr. XXX. consp.
D. S. mittags und abends je 1 Pille.
Die Tagesdosis beträgt nach diesem Rezept nur 0,066 Sozojodolquecksilber.

---

1) Dr. S. Schwarz-Konstantinopel: Über die therapeutische Wirksamkeit des „Sozojodol" und seiner Salze. Revue médico-pharmaceutique 1889, Nr. 7.

Über seine Erfolge schreibt Schwarz — er bediente sich meist der ersten Formel —: „Sehr selten kommt Speichelfluss vor und ebenso Magendruck; in solchen Fällen lasse ich das Medikament zwei Tage aussetzen und beginne dann mit drei Pillen täglich und steige allmählich bis sechs, die dann gut vertragen werden. Seitdem ich diese Behandlung pflege, sind mir Einspritzungen und Schmierkur vollständig überflüssig geworden. Die schwersten Hautausschläge und Indurationen bei der sekundären Form schwinden wie Wachs vor Feuer".

Noch günstigere Resultate hat Tausig an fünfzig Soldaten erlebt. Um die syphilitisch erkrankten Mannschaften möglichst wenig dem Dienst zu entziehen, hatte er Versuche mit Hydrargyrum lacticum, Hygrol und den in der österreichischen Pharmakopö offizinellen Quecksilberpillen angestellt. „Aber trotz entsprechendem Opiumzusatze kam es in den allermeisten Fällen zu profusen Durchfällen, ja in einigen Fällen zu ausgesprochenen Nierenkoliken, ohne dass dabei der angestrebte Zweck einer einwandsfreien Heilung erzielt worden wäre." Tausig begann deshalb März 1905 mit der Sozojodolquecksilberbehandlung intern, 0,1 pro die. Bei seinen 50 Fällen handelte es sich teils um Plaques an den Schleimhäuten, teils um breite Kondylome an Anus und Skrotum, in einem Falle sogar um ein ausgesprochen gummöses Geschwür an der Rückenfläche der rechten Hand. „Bei Einhaltung der gewöhnlichen prophylaktischen Mundpflege kam es in keinem einzigen Falle zu Speichelfluss, bloss in 3 Fällen erschien das Zahnfleisch etwas gelockert; ebensowenig traten Erscheinungen von Magendruck auf." „Da in meinen Versuchsfällen äusserlich nur indifferente Mittel auf die luetischen Begleiterscheinungen zur Anwendung kamen, muss ich die raschen und überraschend günstigen Erfolge bloss der Wirkung des innerlich dargereichten Sozojodolquecksilbers zuschreiben. Das ganze Heilverfahren dauerte im Durchschnitt 6 Wochen und hatte den bedeutenden Vorteil, dass die Mannschaft ihrer gewohnten Tätigkeit

ohne weiteres nachgehen konnte. Nach Ablauf von 6 Wochen waren alle Zeichen der bestandenen Syphilis geschwunden.“ Ein Rezidiv ist in keinem Falle beobachtet worden, trotzdem in einzelnen Fällen seit dem Beginn der internen Behandlung 20 Monate vergangen waren.

Im Mai 1907 begannen wir die Behandlung der luetischen Individuen mit der internen Medikation von Sozojodolquecksilber in allen jenen Fällen, bei denen wir sonst die Schmierkur anzuwenden pflegten. Wir verordneten dieses Präparat nach dem ersten Rezept, bei dem in jeder Pille etwa 0,017 Sozojodol-Hydrargyrum oder ungefähr 0,0057 reines metallisches Quecksilber, und etwa 0,0042 Opium purum enthalten sind. Die Patienten erhielten am ersten Tage 2 Pillen, dann täglich steigend eine mehr bis zu 6, d. h. dreimal täglich 2 Pillen nach den Mahlzeiten.

Die Firma Trommsdorff hat nun auch das Sozojodolquecksilber in Tabletten ohne Opium hergestellt, da die praktische Erfahrung gezeigt hat, dass auch ohne Opium Durchfälle nicht zu befürchten sind, und uns zu Versuchszwecken zugeschickt. Diese Tabletten haben den Patentnamen „Merjodin“ und enthalten 0,0171 Sozojodolquecksilber, also etwa 0,005 reines Quecksilber. Man gibt sie ebenfalls wie die Pillen, also 3 mal täglich 2 Stück. Wir haben in 4 Fällen die Merjodintabletten angewandt und können auf Grund unserer gemachten Erfahrungen wohl sagen, dass der therapeutische Effekt mit denselben der gleiche ist wie mit den Sozojodolquecksilberpillen. Es ist dies ja auch ganz erklärlich, da die wirkende Quecksilbermenge in beiden Präparaten ungefähr dieselbe ist. Von irgendwelcher Wirkung des Opiums auf den Darmtraktus haben wir niemals etwas beobachten können; anderseits zeigte sich aber auch bei den ohne Opium mit Merjodintabletten behandelten Patienten in keinem Falle, dass dieser Zusatz nötig gewesen wäre. Schliesslich ist ja auch, rein theoretisch betrachtet, diese geringe Opiummenge — in jeder Pille sind etwa 0,0042, in 6 Pillen also 0,0252, während

die Maximaldosis pro dosi 0,15, pro die 0,5, demnach etwa 20 mal soviel Opium als in den Pillen vorhanden ist, beträgt, — sicherlich nur von geringer Wirkung. Wie wir denn auch bei unseren in Frage kommenden Patienten niemals irgendwelche Erscheinungen, z. B. leichte Obstipation u. s. w. bemerkt haben, die auf das Narkotikum zu beziehen gewesen wären. Einen Nachteil haben vielleicht die Merjodintabletten, sie sind grösser, daher etwas schwieriger für manche Menschen zu nehmen, und schmecken viel schlechter als die kleinen überzuckerten Sozojodolquecksilberpillen.

Es wurden im Laufe von 8 Monaten 15 Patienten der internen Quecksilberkur unterworfen. Von diesen hatten nach Gruppen geordnet:

Ulcus durum ohne sekundäre Erscheinungen . .	1
Ulcus durum mit sekundären Erscheinungen . .	2
Sekundäre Formen an Haut und Schleimhäuten mit und ohne Lymphadenitis, davon 5 mit breiten Kondylomen	11
Recidiv einer früher schon behandelten Syphilis .	1
Summa	15

Das Merjodin wurde in 6 Fällen gegeben, die Kur aber nur bei 4 Patienten durchgeführt, die beiden anderen bekamen, da sie die Merjodintabletten angeblich nicht nehmen konnten wegen des schlechten Geschmackes und dieselben ausbrachen, nach einigen Tagen die Sozojodolquecksilberpillen, so dass dieses Präparat im ganzen 11 Kranke erhielten.

Ehe wir nun zur Besprechung der 15 Fälle übergehen, mögen die Krankengeschichten im Auszug folgen.

1. J.-N. 866. Otto B., Rangierer, 22 J. Aufnahme 10. Mai. Zeit der Infektion weiss Pat. nicht anzugeben Innere Organe o. B.

Entzündliche Phimose, eiteriger Ausfluss aus der Urethra, in dem Gonokokken nachweisbar sind. Einige harte unempfindliche Leistendrüsen. Rachen o. B. Kein Exanthem

am Körper. Da die Phimose auf kühle essigsaure Tonerdeumschläge nicht zurückgeht, der eitrige Ausfluss aber immer stärker wird, wegen der Schwellung aber nicht behandelt werden kann, wird Spaltung der Phimose vorgenommen. Es zeigt sich, dass sich am Sulcus coronarius ein etwa erbsengrosses ulcus mit einem harten infiltrierten Rande befindet. Die Gonorrhoe wird mit Injektionen von Argentum nitricum in steigenden Koncentrationen und intern mit Kopaivabalsam behandelt, auf das ulcus Jodoformpulver gestreut. Vom 3. Juni an treten Temperaturen zwischen 37^4 und 38, ja einmal bis 39^3 auf, ohne dass ein rechter Grund für dieselben gefunden wurde, bis dann am 13. Juni ein grossfleckiges Syphilid sichtbar wird, das sich besonders über Rücken, Brust und Extremitäten erstreckt. Auf der rechten Tonsille deutliche Plaques. Drüsen ausser in Leistengegend nicht palpierbar.

13. VI. Beginn der Kur mit Sozojodolquecksilberpillen.

15. VI. Temperatur von jetzt ab normal.

23. VI. Von syphilitischen Erscheinungen ist nichts mehr zu konstatieren.

20. VII. Pat. wird als geheilt entlassen. Urin dauernd frei von Eiweiss. Pat. hat die Quecksilberpillen 37 Tage lang ohne die geringsten Beschwerden genommen.

2. J.-N. 954. Max H., Koch, 25 J. Aufnahme 27. Mai. Infektion erfolgte im Februar. Innere Organe o. B.

Über den ganzen Körper verbreitet ein grossfleckiges Syphilid von gelbbräunlicher Farbe. Am Präputium ein alter vernarbter Primäraffekt. Rötung des Gaumenbogens, auf beiden Tonsillen Plaques. Kleine harte, unempfindliche Drüsen am Bicepsrand und in der Leistenbeuge.

28. V. Beginn der Kur mit Sozojodolquecksilberpillen.

3. VI. Das Exanthem ist abgeblasst. Der Rachenbefund ist noch derselbe.

20. VI. Pat. verlässt gegen ärztlichen Rat das Krankenhaus, um zu arbeiten. Keine Erscheinungen von Syphilis

mehr. Pat. hat die Pillen 22 Tage lang ohne die geringsten Beschwerden genommen.

3. J.-N. 964. Karl K., Arbeiter, 27 J. Aufnahme 28. Mai.

Pat. hat sich im vorigen Jahr infiziert und in Frankfurt, Ende November, eine Kur von 10 Quecksilberinjektionen durchgemacht. Am 14. V. traten am ganzen Körper braune Flecke auf, von denen bei seiner Aufnahme nichts mehr zu sehen ist. Auf der rechten Tonsille weisse Plaques. Drüsen nicht sicher konstatierbar. Keine Temperaturen Organe o. B. Genitale frei. Urin o. B. Vom 30. Mai ab erhält Pat. Sozojodolquecksilberpillen.

14. VI. Halsbefund normal.

13. VII. Entlassung. Pat hat 44 Tage die Pillen ohne jede Intoxikationserscheinung genommen.

4. J.-N. 980. Hermann G. Pferdewärter, 21 J. Aufnahme 30. Mai.

Pat. will sich vor 3 Wochen angesteckt haben. Temperatur bei seiner Aufnahme 39°. Pulmones, Cor, Abdomen o. B. Kein Eiweiss. Keine Exantheme und Ödeme. Am Sulcus coronarius ein Primäraffekt. Leistendrüsen geschwollen, indolent. Rachen o. B.

4. VI. Temperatur normal.

6. VI. Beginn der Sozojodolquecksilberkur.

12. VI. Der Primäraffekt ist nur noch als Narbe erkennbar.

25. VI. Entlassung auf Wunsch des Pat. 19 Tage hat Pat. die Pillen ohne jede Beschwerde erhalten und vertragen.

5. J.-N. 1027. Marie M., Kellnerin, 24 J. Aufnahme 7. Juni.

17. V. hat Pat. Abort im 3. Monat durchgemacht, dabei bemerkte die Hebamme zwischen den Labien und an den Oberschenkeln einen Ausschlag und riet ihr, einen Arzt des-

wegen zu konsultieren. Bei der Aufnahme bietet Pat. zwischen Anus und Vulva grosse breite Kondylome dar. Kein Exanthem am Körper; Rachen o. B. Am Biceps und in der Inguinalgegend harte, unempfindliche Drüsen.

7. VI. Beginn der Sozojodolquecksilberpillenkur in üblicher Weise.

22. VI. Aussetzen der Kur, da leichte Stomatitis aufgetreten ist. Das Zahnfleisch wird mit 5% Chromsäurelösung bepinselt.

1. VII. Vorsichtiger Beginn der Kur.

13. VII. Entlassung als gesund, nachdem Pat. im ganzen 25 Tage die Pillen genommen hat. Die Kondylome waren mit Kalomel bestreut, nach 14 Tagen nach der Aufnahme verschwunden.

6. J.-N. 1175. Charlotte N., Arbeiterin, 20 J. Aufnahme 3. Juli.

Infektion angeblich im Februar erfolgt, seit 5—6 Wochen fühlt Pat. sich aber erst krank. Anamnese o. B.

Status: Kräftiges, gesund aussehendes Mädchen. Keine Ödeme, keine Krankheitssymptome von Seiten der Brust- und Bauchorgane. Hinter dem musculus sternocleidomastoideus zahlreiche harte Drüsen, ebenso in der Leistenbeuge. Auf der rechten Tonsille und über den Schneidezähnen des Oberkiefers auf der Zahnfleischschleimhaut deutliche Plaques.

Der Gaumenbogen ist besonders in seiner linken Hälfte lebhaft gerötet. Am Genitale ausgebreitete Papeln, lebhafte Rötung der sie umgebenden Haut.

Temperaturen und Puls normal. Urin frei von Eiweiss und Zucker.

4. VII. Pat. erhält Sozojodolquecksilberpillen in der steigenden Dosis. Daneben Sitzbäder. Auf die Papeln wird Kalomel gestreut. Pat. gurgelt regelmässig mit chlorsaurem Kali.

25. VII. Pat. hat leichte Diarrhoe ohne Schmerzen, die am nächsten Tage ohne Medikamente und Diät, auch ohne Unterbrechung der Kur verschwunden ist.

29. VII. Pat. hat beim Scheuern der Stube geholfen und will dabei in scharfe Sodalösung mit den Händen gekommen sein. Daher soll ein juckendes Exanthem mit kleinen Knötchen an beiden Handrücken rühren. Das Exanthem schreitet aber in den nächsten Tagen langsam vorwärts auf den Unterarm, Oberarm und schliesslich auf den ganzen Körper unter Temperatursteigerungen zwischen 38° und 39°. Puls zirka 110 Schläge. Der Ausschlag sieht dem Scharlachexanthem sehr ähnlich, an einzelnen Stellen ist er mehr grossfleckig wie bei den Masern. Diazoreaktion positiv. Kein Albumen. Es wurde einen Moment an eine Übertragung von Scarlatina gedacht — im Hause herrschte gerade diese Krankheit — und zur Differentialdiagnose gegen Dermatitis mercurialis ein Quecksilberpflaster auf den Rücken geklebt. Trotzdem dieser Versuch kein einwandsfreies Resultat ergab, wurde Quecksilberintoxikation angenommen und die Pillenkur unterbrochen. Das Exanthem blasste allmählich unter leichter Schuppung ab, das Fieber liess nach.

Vom 4. bis 8. August ist die Temperatur morgens normal, abends zwischen 37° und 37°. Die Diazoreaktion bleibt immer positiv.

Am 6. VIII. beginnt ein grossfleckiges Exanthem an der Innenfläche der Oberschenkel zu entstehen, das langsam nach allen Seiten weiterschreitet und schliesslich über den ganzen Körper ausschliesslich des Gesichtes verbreitet ist. Dasselbe ist diffus gerötet, nur an den Schenkeln mehr grossfleckig. Erhebungen oder Infiltrate sind nicht wahrnehmbar. Vom 9. VIII. ab ist auch die Temperatur wieder gestiegen, die sich bis zum 15. VIII. zwischen 38° und 39° bewegt, am 15. selbst bis nahe an 40° kommt.

Am 10. VIII. tritt eine starke Schwellung der Füsse und Hände auf; das Gesicht ist stark gedunsen, die Augenlieder schwellen an, so dass Pat. nur mit Mühe sehen kann.

Auf den Tonsillen weisse Beläge, auf der Wangenschleimhaut zahlreiche weisse Stippchen, die mit einem roten Hof umgeben sind. Die Zunge ist dick geschwollen und feuerrot. Das Exanthem juckt ausserordentlich stark. Eiweiss ist nie im Urin nachweisbar, die Diazoreaktion immer positiv. An den inneren Organen ist nichts Pathologisches festzustellen ausser einer Vergrösserung der Milz; der Puls immer frequent, um 120 Schläge in der Minute herum, aber voll und kräftig.

Der Stuhlgang bisher regelmässig und normal.

Pat. erhält abführende Mittel und viel Tee zu trinken.

Vom 14. VIII. ab blasst das bisher leuchtend rote Exanthem allmählich ab. An den Unterarmen zeigen sich kleine Schüppchen.

Am 16. tritt ein allgemeines starkes Schuppen auf, die Temperatur fällt kritisch ab. An den nächsten Tagen löst sich die Haut in grossen Fetzen besonders an Händen und Füssen ab. Etwas Durchfall infolge der reichlichen Abführmittel.

21. VIII. Diazoreaktion negativ. Bis Anfang September löst sich ein Hautfetzen nach dem andern ab unter solch starkem Nässen, dass mehrere Male täglich Bett- und Leibwäsche gewechselt werden muss. Unter lauwarmen Bädern und täglichem Einpudern der Haut allmählich vollständige Gesundung.

30. VIII. Temperaturanstieg bis 38^0 aus unbekannter Ursache.

Vom 2. IX. normale Temperatur.

14. IX. Gesund entlassen. Pat. hat die Sozojodolquecksilberpillen vom 3. bis 29. VIII, also 27 Tage lang, bekommen.

7. J.-N. 1338. Marta J., Kellnerin, 21 J. Aufnahme 5. VIII.

Vor 3 Monaten hatte Pat. an der Oberlippe ein Geschwür. Vor 4 Wochen sind rote Flecke am Körper gewesen, die aber nach wenigen Tagen schon wieder verschwunden sein sollen.

Status: Innere Organe o. B. An der Oberlippe borkige Papeln, die bis in beide Nasenwinkel reichen und stark sezernieren. Beide Tonsillen mit grossen weissen Plaques bedeckt. Harte geschwollene Drüsen unter dem Kinn und zu beiden Seiten des Halses, ebenso in der Bicepsfurche und in der Inguinalgegend. Genitale frei.

6. VIII. Beginn der Sozojodolquecksilberpillenkur.

27. VIII. Von den syphilitischen Erscheinungen ist nichts mehr zu sehen.

3. IX. Pat. erhält wegen ihrer Chlorose noch nebenher Eisenarsenpillen.

14. IX. Entlassung. Pat. hat also 39 Tage lang ohne Beschwerden die Sozojodolquecksilberkur durchgeführt.

8. J.-N. 1559. Emma H., Dienstmädchen, 20 J. Aufnahme 16. IX.

Pat. will sich Ende Mai inficiert haben, hat aber bis Anfang August nichts Krankhaftes an sich bemerkt. In dieser Zeit bekam sie Halsschmerzen und suchte deshalb einen Spezialisten auf, der ihr Aspirin verordnete und sie Zitronenwasser gurgeln und trinken liess. Mitte September schickte er sie dann ins Krankenhaus.

16. IX. Gesunde innere Organe.

Im Munde bemerkt man links neben dem hintersten oberen Molarzahn auf der Wangenschleimhaut ein erbsengrosses Infiltrat. Die Gaumenbögen sind lebhaft gerötet und besonders links mit zahlreichen Stippchen besetzt. Da Pat. menstruiert, Genitaluntersuchung verschoben. Beginn der Sozojodolquecksilberkur.

22. IX. Um den Anus herum und nach dem Frenulum zu grosse breite Kondylome. Etwas eitrig schleimiger Ausfluss aus der Vagina, in dem aber keine Gonokokken gefunden werden.

Drüsen in der Leistenbeuge hart und indolent.

29. IX. Im Rachen nur noch leichte Rötung des Gaumens nachweisbar.

10. X. Die breiten Kondylome sind abgeheilt.

26. X. Pat. wird als geheilt entlassen, sie hat die Kur 39 Tage durchgeführt ohne die geringsten Beschwerden.

9. J.-N. 1582. Luise L., Kellnerin, 21 J. Aufnahme 20. IX. Zeit der Infektion unbekannt. Anfang September bemerkte Pat. am Genitale ein kleines Bläschen und eine Anschwellung der rechten kleinen Labie. Innere Organe o. B. Rachen und Wundhöhle frei. Kein Exanthem am Körper. Drüsen nur in der Inguinalgegend. Eitriger Ausfluss aus der Vagina, in dem reichlich Gonokokken nachweisbar sind. An dem rechten Labium minus ein unempfindliches bohnengrosses ulcus mit hart infiltriertem Rande, ferner ein kolossal starkes Ödem der kleinen Labien, besonders der rechten, die etwa 2 Querfinger über der grossen Labie hervorragt.

Therapie: Lindenblütentee mit Kopaivabalsam, Sitzbäder, Ausspülungen der Vagina mit übermangansaurem Kali in Lösung und vom 29. IX. ab Merjodintabletten. Diese sind der Pat. widerlich wegen des schlechten Geschmackes und werden angeblich wieder ausgebrochen. Daher wurde die Kur mit den Merjodintabletten nach 2 Tagen abgebrochen, und nach weiteren 2 Tagen erhielt Pat. die Sozojodolquecksilberpillen, die sie gern nahm, in der üblichen Dosierung.

7. X. Auf der Haut, besonders an Hals, Brust, Bauch und Rücken tritt ein deutlich ausgeprägtes makulopapulöses Syphilid auf.

16. X. Das Syphilid ist beinahe ganz verblasst, das ulcus an der grossen Labie fast vollkommen verheilt, während das Ödem der kleinen Labien nur langsam zurückgeht; auf dasselbe wird von jetzt ab Kalomel gestreut.

2. XI. Pat. wird als geheilt entlassen. Das rechte Labium minus ragt noch ein wenig zwischen den grossen Labien hervor, das Ödem ist vollständig geschwunden.

Pat. hat das Sozojodol-Hydrargyrum 31 Tage lang ohne jede Nebenwirkung genommen.

10. J.-N. 1611. Berta W., Lageristin, 18 J. Aufnahme 25. IX.

Zeit der Infektion angeblich nicht bekannt. An den letzten 10 Tagen hat Pat. auswärts eine Schmierkur durchgemacht, wurde aber während derselben hereingeschickt. Frisches, gesund aussehendes Mädchen von kräftiger Konstitution. Pulmones, Cor, Abdomen, Urin o. B.

Über den ganzen Körperstamm ausgebreitet ein masernähnliches Exanthem, das an den Unterarmen begonnen und dann sich nach und nach über die ganze Haut erstreckt haben soll. Auf der Wangenschleimhaut rechts einzelne Plaques, diffuse Rötung des Gaumens, auf der rechten Tonsille weisse Beläge. Zu beiden Seiten des Halses harte kleine Drüsen, ebensolche in der Leistengegend. Zwischen Anus und Genitale zahlreiche breite und spitze Kondylome. Keine Temperaturen. Pat. erhält vorläufig nur Sitzbäder.

28. IX. Das Exanthem ist verschwunden, Pat. erhält Merjodintabletten. Aber auch sie erklärt wegen des schlechten Geschmackes dieselben wieder ausbrechen zu müssen und bekommt deshalb die Sozojodolquecksilberpillen, die gern genommen werden.

15. X. Es tritt am Körper ein juckendes, sich heiss anfühlendes Exanthem, ähnlich dem bei der Aufnahme vorhandenen, auf. Deshalb wird die Pillenkur ausgesetzt. Die Erscheinungen von Syphilis im Munde sind verschwunden, die breiten Kondylome kleiner.

20. X. Das Exanthem ist vollkommen abgeblasst, daher Wiederbeginn der Sozojodolquecksilberkur.

23. X. Es tritt wieder ein leichtes Exanthem auf. Abermaliges Aussetzen der Kur. Nach drei Tagen soll nun mit Schmierkur begonnen werden, dieselbe wird aber nicht durchgeführt, da der Vater das Mädchen nach Haus holt. Von syphilitischen Erscheinungen war nichts mehr zu sehen gewesen.

Pat. hat die Pillen 18 Tage lang bekommen.

11. J.-N. 1630. Karl R., Arbeiter, 28 J. Aufnahme 3. X.

Pat. hatte, ehe er hierher überwiesen wurde, schon 2 Quecksilberinjektionen vom Spezialarzt erhalten. An der Symphyse ein schon fast vernarbter Primäraffekt. Plaques auf beiden Tonsillen und am weichen Gaumen. Drüsen am musculus sternocleidomastoideus beiderseits, in den Bizepsfurchen und den Leistenbeugen. Eiteriger, gonokokkenhaltiger Ausfluss aus der Urethra.

Therapie: Höllensteinlösungen in steigenden Konzentrationen werden in die Harnröhre injiziert, intern Merjodintabletten gegeben.

19. X. verlässt Pat. gegen ärztlichen Rat das Krankenhaus. Die Erscheinungen von Syphilis im Munde sind allerdings schon verschwunden.

12. J.-N. 1823. Andreas L., Photograph, 19 J. Aufnahme 8. XI.

Im April will sich Pat. angesteckt haben. Im Halse stimmte es seiner Meinung nach schon seit einem Vierteljahr nicht mehr; er hatte immer leichte Schmerzen und Schluckbeschwerden. Erst vor 4 Wochen ging er zum Kassenarzt, der ihn wegen Mandelentzündung behandelte, ihn dann aber, als keine Besserung eintreten wollte, zu einem Spezialisten schickte. Dieser verordnete ihm zuerst Jodkali und liess ihn dann, als eine Entzündung und Verdickung der seit Kindheit bestehenden Phimose auftrat, eine Schmierkur beginnen. Diese brachte ihn aber, nachdem er nur eine Woche lang täglich einmal eingeschmiert worden war, so körperlich herunter, dass er dem Krankenhause überwiesen wurde.

Schwächlich und elend aussehender junger Mensch. Innere Organe o. B. Kein Exanthem. Drüsen zu beiden Seiten des Halses, in den Bizepsfurchen und den Leistenbeugen deutlich fühlbar. Rachen und Mundhöhle o. B. Es besteht eine starke Entzündung und Verdickung der kongenitalen Phimose. Kein Ausfluss aus der Urethra, kein

Sekret aus dem Präputialsack. Am Anus und an der Raphe des Skrotums zahlreiche nässende Papeln.

9. XI. Beginn der Kur mit Sozojodolquecksilberpillen.

16. XI. Die Entzündung des Präputiums ist auf kühle Umschläge zurückgegangen, die Papeln sind bedeutend kleiner.

20. XI. Auf Wunsch des Pat. Phimosenspaltung.

27. XI. bemerkt Pat. an Händen und Füssen ein kleinfleckiges juckendes Erythem, das schon am andern Morgen verschwunden ist. Am Abend tritt es wieder auf und ist am andern Morgen nicht mehr sichtbar. Zur Vorsicht wurde die Pillenkur 2 Tage unterbrochen, dann aber bis zur Entlassung am 7. Dezember durchgeführt, ohne dass die Erscheinung von Seiten der Haut wiedergekommen wäre. Pat. hat sich recht erholt trotz der Sozojodolquecksilberkur, sein Gewicht hat bedeutend zugenommen.

13. J.-N. 1879. Friedrich M., Barbier, 19 J. Aufnahme 21. XI.

Pat. hat früher sehr oft Mandelentzündung gehabt, bis ihm die Tonsillen exstirpiert wurden. Im Jahre 1904 eine Haemoptoe. Januar 1907 hat er sich infiziert und eine eiternde Stelle am Sulcus coronarius bemerkt, auf die er Jodoform streute. Um das Geschwür herum wuchsen dann Warzen, die Pat. abriss, sodass es heftig blutete. Die eiternde Stelle wollte nie zuheilen, alle 14 Tage brach sie wieder auf. Rote Flecke am Körper will Pat. nie bemerkt haben. Da er körperlich sehr herunter kam und wegen seiner Krankheit keine Arbeit fand, kam er ins Krankenhaus, um sich auszukurieren.

Mässiger Ernährungszustand. Über der rechten Lungenspitze suspektes Atemgeräusch, keine Dämpfung. Sonstige Organe o. B.

Allgemeine Scleradenitis. An beiden Armen braunrote bohnengrosse Flecke, ebenso am linken Bein deutliche Roseolen. Genitale o. B. Urin o. B.

22. XI. Beginn der Kur mit Merjodintabletten.

3. XII. Die Roseolen sind abgeblasst und nicht mehr sichtbar.

23. XII. Pat. hat bis jetzt die Merjodintabletten ohne die geringste Nebenwirkung genommen; er wird als gesund und arbeitsfähig entlassen. Die Drüsen sind bedeutend kleiner geworden, aber zum Teil noch fühlbar.

14. J.-N. 200. Arno W., Kellner, 23 J. Aufnahme 11. I. 08.

Pat. will sich Anfang November vorigen Jahres eine Infektion zugezogen haben, nach 3 Wochen bemerkte er ein ulcus an der Glans, das Anfang Dezember verheilt war. Zu gleicher Zeit soll auch ein Ausfluss aus der Urethra aufgetreten sein, der aber nicht behandelt wurde; etwas später bekam er eine Schwellung des rechten Handgelenkes, die auf Behandlung mit heissen Sandsäcken, dann mit essigsaure Tonerdeumschlägen zurückging. Anfang Dezember traten um den Mund herum Eiterpusteln auf. Diese wurden vom Pat. zerdrückt und blieben als rote Stellen sichtbar. Zugleich bemerkte er auch, dass er beim Kämmen der Haare öfter stecken blieb und entdeckte auch hier die Bläschen wie am Munde. Vor Weihnachten stellten sich Halsschmerzen ein, besonders Schlucken konnte er schlecht.

Status: Über den ganzen behaarten Kopf verbreitet zahlreiche bis fünfpfennigstückgrosse nässende Infiltrate von braunrotem Ton. Gleiche Stellen auch auf der Unterlippe und um den Naseneingang herum. Die Tonsillen schmierig belegt, fast vollständig zerfressen, bluten sehr leicht. Längs des Halses auf beiden Seiten harte, unempfindliche Drüsen, ebensolche unter dem Kinn, an den Bizepsmuskeln und in der Inguinalgegend. Das Präputium, das sich nicht zurückschieben lässt, stark ödematös geschwollen. Bei der Palpation fühlt man deutlich durch die Haut eine hart umschriebene Stelle am sulcus coronarius.

11. I. Beginn der Kur mit Merjodintabletten. Essigsaure Tonerdeumschläge um den Penis.

16. I. Die Schwellung ist soweit zurück, dass man am sulcus coronarius das typische ulcus durum sehen kann.

18. I. Die Beläge auf den Tonsillen sind verschwunden, die stark zerklüfteten Mandeln bluten nicht mehr bei der Berührung. Die Affektion um den Mund herum ist abgeheilt, die Infiltrate auf dem Kopfe sind abgeblasst, aber noch deutlich sichtbar.

30. I. Von der luetischen Affektion ist ausser den Drüsen nichts mehr feststellbar. Urin frei von Eiweiss.

3. II. Keinerlei Beschwerden. Stuhlgang normal.

15. J.-N. 260. Rosa B., Kellnerin, 17 J. Aufnahme 21. I. Infektion erfolgte am 10. Oktober v. J. Nach 3 Tagen Brennen in der Urethra, 3 Wochen später Geschwüre zwischen Anus und Vulva. Sie ging in die Frauenklinik, wurde von dort nach der Hautpoliklinik geschickt und erhielt hier weisses Pulver zum Aufstreuen. (Kalomel?) Anfang November sollen die Geschwüre verschwunden gewesen sein, traten dann aber im Dezember wieder auf; ebenso machten sich immerwährende leichte Halsschmerzen bemerkbar, deretwegen sie im Januar zum Kassenarzt ging, der sie ins Krankenhaus legte.

Junges, etwas bleichsüchtiges Mädchen mit gesunden inneren Organen. Auf beiden Tonsillen grauweissliche Plaques. Am Perineum etwa ein Dutzend bohnengrosse nässende Papeln mit einer kleinen Delle im Zentrum. Eiteriger, nicht gonokokkenhaltiger Ausfluss aus der Vagina.

22. I. Beginn der Kur mit Merjodintabletten. Bestreuen der Papeln mit Jodoform-, später mit Sozojodolstreupulver. Sitzbäder. Vaginalspülungen.

27. I. Pat. hat statt zu gurgeln die chlorsaure Kalilösung getrunken und klagt über Leibschmerzen. Einmal dünnen Stuhlgang gehabt.

28. I. Leibschmerzen verschwunden.

28. I. Im Halse ist nichts mehr von Belag zu sehen.

3. II. Die Papeln sind bedeutend zurückgegangen.

Bei der Besprechung der einzelnen Fälle werden wir natürlich die mit Sozojodolquecksilberpillen und die mit Merjodintabletten behandelten zusammennehmen, denn die wirkende Substanz, das Sozojodolquecksilber, ist ja in beiden Präparaten in derselben Menge vorhanden, während das Opium, wie schon oben besprochen wurde, weder bemerkt noch vermisst wurde. Im ganzen wurde das Sozojodolquecksilber 15—44 Tage lang genommen. Über schlechten Geschmack des Merjodins wurde in 2 Fällen (9 und 10) geklagt, während die Sozojodolquecksilberpillen immer gern genommen wurden. Über Aufstossen, Erbrechen und Magendrücken wurde, abgesehen von den eben erwähnten beiden Fällen, nie etwas laut.

Diarrhoischer Stuhlgang trat in 2 Fällen auf. Bei der einen Patientin (6) wurde ein Tag lang über etwas Durchfall ohne jede Schmerzen geklagt, derselbe schwand aber am nächsten Tage, ohne dass das Quecksilber ausgesetzt wurde, sodass es sehr fraglich ist, ob diese Erscheinung der Medikation zur Last zu legen ist. In dem andern Falle (15) dürfte das Trinken der chlorsauren Kalilösung der Grund für den dünnen Stuhlgang sein, ausserdem ass und trank die Patientin alles Mögliche durcheinander.

Stomatitis wurde in einem Falle (5) beobachtet, und deswegen 9 Tage lang die Sozojodolquecksilberkur ausgesetzt und das Zahnfleisch mit Chromsäurelösung (5%) gepinselt. Es sei hier eingeschaltet, dass selbstverständlich auch bei dieser Quecksilberkur die Patienten angehalten wurden, täglich mehrere Male sorgfältig den Mund mit einer Lösung von chlorsaurem Kali, die mit etwas übermangansaurem Kali gefärbt wurde, zu spülen und zu gurgeln, und dass auf die Zahnpflege geachtet wurde.

Auf die breiten Kondylome, die ulcera dura und die Papeln wurde täglich Jodoformpulver oder Kalomel oder auch in einem Falle 2% Sozojodolquecksilberpulver gestreut.

Nephritische Erscheinungen konnten bei regelmässiger Harnkontrolle in keinem Falle nachgewiesen werden.

Zu Dermatitis durch Quecksilber hervorgerufen, kam es in 2 Fällen, denn das leichte Erythem in Fall 12 darf wohl hierunter nicht gerechnet werden. Fall 6 bedarf einer ausführlichen Besprechung. Die Patientin hatte 26 Tage lang ohne die geringsten Erscheinungen von irgend welcher beginnenden Intoxikation die Sozojodolquecksilberpillen genommen, als plötzlich an den Armen beginnend eine Dermatitis auftrat, die sich schliesslich über den ganzen Körper erstreckte. Dabei war ausser der Beteiligung der Mundschleimhaut von Seiten des Magendarmkanals nicht die geringste Störung aufgetreten. Nie war auch nur eine geringe Spur Eiweiss im Urin festzustellen gewesen. Allein eine Milzvergrösserung war zu konstatieren, die inneren Organe sonst alle, soweit sie der Untersuchung zugänglich sind, schienen gesund. Die Erscheinungen der Quecksilberintoxikationen blieben einzig auf die Haut beschränkt. Es handelt sich sicherlich in diesem Falle um eine Quecksilberidiosynkrasie und zwar um eine Organidiosynkrasie, wie sie Tomasczewski[1]) theoretisch aufgestellt hat. Diese Organidiosynkrasie haftet bei den einzelnen Individuen an verschiedenen Organen nicht nur an einem. Warum an diesem und nicht an anderen, darüber weiss man bis jetzt noch nichts.

Tomasczewski hat die beiden Sätze aufgestellt: 1. „Das Auftreten von Quecksilberexanthemen ist unabhängig von der Art der verwandten Quecksilberverbindungen.“ Er teilt Beobachtungen mit, bei denen nach den verschiedensten Quecksilberpräparaten immer dasselbe Exanthem bei demselben Individuum auftrat. 2. „Der Ort der Quecksilberzuführung ist bis zu einem gewissen Grade gleichgültig.“

Auch im Fall 11 handelt es sich um eine Organidiosynkrasie gegen Quecksilber; ja dieser Fall ist geradezu als ein klassisches Beispiel dafür anzusprechen. Die Patientin war 10 Tage auswärts mit grauer Salbe geschmiert worden:

1) Dr. Egon Tomasczewski: Über Quecksilberexantheme und Quecksilberidiosynkrasie. Zeitschrift für klin. Medizin, Bd. 51, H. 5 und 6.

sie kommt herein mit einem ausgesprochenen Quecksilberexanthem. Als von diesem alle Erscheinungen verschwunden sind, erhält sie Sozojodolquecksilber intern. Nach 13 Tagen Auftreten eines Exanthems, das sich über den ganzen Körper erstreckt und ganz genau dem gleicht, mit dem sie hereinkam. Die Kur wird abermals unterbrochen und nach Verschwinden aller Erscheinungen wieder aufgenommen, sofort tritt nach 3 Tagen wieder ein leichtes Exanthem auf. Also sowohl nach perkutaner wie interner Quecksilberbehandlung die gleichen Intoxikationserscheinungen und nur von Seiten der Haut.

Dass Fall 6 einen so schweren Verlauf nahm, indem sich die Epidermis des ganzen Körpers in grossen Blasen unter starkem Jucken und Nässen ablöste, muss selbstverständlich auf die Quecksilbermedikation zurückgeführt werden, kann aber dem Präparat, dem Sozojodolquecksilber, nicht zur Last gelegt werden. Erschien doch interessanter Weise gerade um dieselbe Zeit, als wir unsern Krankheitsfall beobachteten, eine Arbeit von v. Crippa und Feichtinger,[1]) in der ein Fall von tödlich verlaufender Quecksilberintoxikation beschrieben wurde. Es war auswärts eine Schmierkur begonnen und nur 3 Touren derselben waren ausgeführt worden, dabei entstand leichte Stomatitis. Nach Beendigung der dritten Tour trat eine Rötung an den Armen auf, die sich im Verlauf von 4 Tagen über den ganzen Körper ausbreitete. Auf der feuerroten Haut erhoben sich einzelne gelbe Tüpferl und Blasen, die dann ganz schwarz und matsch wurden. Es traten Hauthämorrhagieen und sehr starke blutige Durchfälle auf, und es kam dann nach 5 Tagen zum Exitus.

Dieser Fall hat mit dem von uns beobachteten viel Ähnlichkeit, nur dass der unsrige trotz der Schwere des Krankheitszustandes nicht zum Tode führte. Auch dort wurde wie bei unserm Falle über unerträgliches Hautjucken

1) v. Crippa und Feichtinger: Ein Fall von tödlich verlaufender Quecksilberintoxikation. Münch. Mediz. Wochenschrift 1907, Nr. 26.

geklagt. Dass die Diazoreaktion bei den unter hohem Fieber verlaufenden Quecksilberintoxikationen positiv ist, darauf hat schon Tomasczewski[1]) hingewiesen.

Wenn man nun noch einmal so alle mit Sozojodol-Hydrargyrum behandelten Fälle kritisch durchgeht, dann ist es nicht zweifelhaft, dass die günstigen Resultate, die erreicht wurden, dem geeigneten Quecksilberpräparat zuzuschreiben sind. Unsere eingangs aufgestellten Forderungen, welche Eigenschaften ein neues Quecksilberpräparat gegen die Syphilis haben müsse, werden unseres Erachtens nach von dem Sozojodolquecksilber voll und ganz erfüllt. Es wirkt spezifisch, darüber kann nach allem, was bisher bekannt geworden ist, kein Zweifel mehr herrschen; es steht den bis jetzt angewandten Präparaten nicht nach; wenigstens haben wir nie den Eindruck gehabt, als wäre die Wirkung auf die syphilitischen Erscheinungen nicht prompt genug erfolgt, als wäre eine Injektions- oder Schmierkur von schnellerem Heilerfolge. Und was die Kur selbst anbetrifft, so bedarf es gar keines Hinweises darauf, dass eine interne Medikation immer angenehmer ist als die perkutane oder vollens gar als die supkutane Kur. Die Behandlung mit Sozojodolquecksilber bringt ferner in den zur Erreichung des therapeutischen Erfolges erforderlichen Mengen keine Gefahren mit sich, wenigstens nicht mehr Gefahren als jede Quecksilberkur überhaupt. Die unangenehmen Nebenerscheinungen, auf die man bei allen Merkurialkuren gefasst sein muss, traten bei unseren Patienten nur vereinzelt und dann leicht auf, abgesehen von dem Fall 6, den man aber, wie schon gesagt, als ein Beispiel für Quecksilberidiosynkrasie ansehen muss. Und auch die letzte Forderung, dass das Allgemeinbefinden und die Arbeitsfähigkeit des Erkrankten möglichst wenig alteriert wird, dürfte ohne Zweifel, wenn überhaupt bei einer Kur, bei der Behandlung mit Sozojodolquecksilber intern erfüllt werden.

1) Siehe S. 24.

Wie es mit den Rezidiven steht, darüber ist bis jetzt nur zu sagen, dass in unsern Fällen von einem solchen noch nichts bekannt geworden ist. Tausig[1]) jedoch hat, wie schon oben erwähnt, bis fast $1^3/_4$ Jahre nach der Entlassung bei seinen mit Sozojodolquecksilber behandelten Soldaten kein Rezidiv beobachtet. Es ist also mit grösster Wahrscheinlichkeit anzunehmen, dass auch in Bezug auf Rezidive das Sozojodolquecksilber den anderen in Frage kommenden Präparaten nicht nachsteht. Voraussetzung ist selbstverständlich auch bei dieser Kur, dass die Patienten, die doch meist ambulant behandelt werden, unter strenger ärztlicher Kontrolle stehen, dass auf Mundpflege geachtet, der Urin regelmässig untersucht, kurz alles getan wird, was zu jeder Quecksilberkur Vorbedingung ist. Ebenso werden auch hier wiederholte Kuren durchgemacht werden müssen, ehe von einer dauernden Heilung gesprochen werden darf.

Für im Krankenhaus internierte Syphilitiker dürfte allerdings im allgemeinen eine interne Kur nicht angebracht sein; die meisten wollen, dass etwas mit ihnen gemacht wird, und lassen sich nicht so leicht halten, wenn sie 4—6 Wochen nur Pillen schlucken sollen, als wenn sie schmieren müssen oder Einspritzungen bekommen. Wenigstens war es uns nicht immer leicht, die Patienten die zur Durchführung der Kur und zur Beobachtung der Wirkung des Präparates nötige Zeit hier zu halten. Ja, in einem Falle lief uns einer, der schon früher mehrere Schmierkuren durchgemacht hatte, davon, da er sich von der Pillenbehandlung nichts versprach. Aber für Infizierte aus den besseren und gebildeteren Kreisen ist die interne Behandlung mit Sozojodolquecksilber zu empfehlen, denn es ist ja nur zu bekannt, welche Schwierigkeiten sich oft dem Arzt entgegenstellen, will er eine regelmässige Quecksilberkur duchführen: die Schmierkur ist lästig und verräterisch, die Injektionen sind schmerzhaft und nicht ganz ungefährlich, ohne Berufsstörungen beide Kuren selten zu vollenden. Aber auch

1) Siehe S. 8.

verständigen Patienten aus Arbeiter- und den zu ihnen gehörigen Kreisen, die für eine grosse Familie zu sorgen haben, oder die bei Krankenhausbehandlung eine Schädigung ihrer wirtschaftlichen Interessen erleiden würden, dürfte diese Kur erwünscht sein, falls nicht das Allgemeinwohl eine Isolierung verlangt.

So kann man wohl unbedenklich, da die Resultate der internen Sozojodolquecksilberkur den perkutanen und subkutanen Methoden nicht nachstehen, diese aber an Bequemlichkeit der Ausführung übertreffen, auf Grund unserer gemachten Erfahrungen diese interne Quecksilberbehandlung in den dazu geeigneten Fällen warm empfehlen.

Lebenslauf.

Verfasser dieser Arbeit, Reinhold Ernst Christian Baumgarten, evangelischer Konfession, wurde am 13. September 1880 zu Uchtenhagen in der Altmark als ältester Sohn des 1891 daselbst verstorbenen Pastors Emil Baumgarten geboren. Er besuchte zuerst die Dorfschule und hatte nebenbei bei seinem Vater Unterricht. Nach dessen Tode kam er nach Halle a. S. und 1892 auf die Latina der Francke'schen Stiftungen, die er am 25. September 1901 nach bestandenem Abiturientenexamen verliess. Zuerst diente er als Einjährig-Freiwilliger im 94. Inf.-Reg. „Grossherzog von Sachsen" in Jena ein halbes Jahr mit der Waffe. Von 1902 ab studierte er auf der Universität zu Halle a. S., legte hier am 8. März 1904 die ärztliche Vorprüfung ab und vollendete am 23. Januar 1907 das Staatsexamen. Seine Universitätslehrer waren die Herren Professoren resp. Privatdozenten:

v. Bardeleben, Klebs, Dorn, Roux, Aschaffenburg, Schultze, Grenacher, Eisler, Bernstein, Tschermak, Volhard, Kirchhoff, Gebhardt, Harnack, v. Bramann, v. Mering †, Winternitz, Veit, Freund, Tomasczewski, Haasler, Wullstein, Baumgarten, Schmidt-Rimpler, Fraenkel, Eberth, Stoeltzner, Braunschweig, Frese, Anton, Schwartze, Nebelthau, Oberst, Ziemke, Stieda, Sobernheim.

Im März und April 1905 hatte Verfasser in der Privatklinik des Herrn Professor Dr. Leser, Juli, August und September 1907 im pathologischen Institut unter Herrn Geheim. Medizinal-Rat Professor Dr. Eberth gearbeitet.

Von Ostern 1906 bis August 1907 war er unter Herrn Dr. Frick Hilfsarzt am Krankenhaus der Francke'schen Stiftungen. Ende Januar 1907 trat er in das St. Elisabeth-Krankenhaus zu Halle a. S. als Medizinalpraktikant unter Herrn Privatdozent Dr. Winternitz ein, erhielt vom 1. April 1907 die Assistenzarztstelle der inneren Abteilung provisorisch, später definitiv. Nach Ablauf der vorgeschriebenen Zeit erhielt er die ärztliche Appropation. Am 14. Februar 1908 bestand er vor der Kommission der medizinischen Fakultät zu Halle a. S. das Rigorosum und promovierte am 23. Februar.